ＲＡ足病変に対する人工関節置換術

田中　康仁　奈良県立医科大学　整形外科
（2012 年、第 13 回博多リウマチセミナー）

関節リウマチ（rheumatoid arthritis:RA）は自己免疫疾患であり、全身の関節や腱鞘に滑膜炎を生じる。特に足部は障害されやすく、進行すれば関節弛緩や関節破壊、腱断裂によりさまざまな変形をきたす。また、足部では荷重を受けなければならず、疼痛がなくなることはない。その意味でも、局所病変に対応する整形外科的アプローチは不可欠である。

今回は当院で実施した RA 足関節に対する人工足関節置換術(TAA)の中長期の成績を示しながら、手術の適応とポイントについて解説した。

１．対象および方法

1991～2004 年に当院にて RA 足関節に対して TAA を行った 34 例 42 関節の内、死亡していた 6 例を除く活動性が維持されている 28 例 33 関節を対象とした。使用したのは全例 TNK ankle(JMM 社製)であった。男性 2 例、女性 26 例で、年齢は平均 59 歳、発症から手術までの期間は平均 14 年であった。また、これまでに受けた手術の中で足関節以外の人工関節全置換術は合計 41 関節に行われていた。追跡調査期間は平均 60 ヶ月であった。なお、化膿性感染を伴う例、ムチランス型、皮膚、軟部組織の不良例、15 度以上の内外反変形を伴う例には TAA を適応していない。

手術は一般的な前方アプローチを用いて行った。セメントレスで置換する場合は、骨誘導を促進するためにビーズ加工されたインプラント表面にリン酸カルシウムペーストまたはハイドロキシアパタイト細粒を塗布し、さらに腸骨からの骨髄液を散布して置換した。また、骨の脆弱性が著しい場合にはセメント固定した。TNK ankle の構造として、脛骨側は螺子を用いて初期固定を行うようになっているが、距骨側はデザイン上強度の問題で螺子を用いることができない。そのため固定性に問題のある症例では、距骨側をセメント固定し、脛骨側をセメントレスで置換するハイブリッド置換とした。手術法別の症例数は、セメント置換群が 7 例 9 関節、ハイブリッド置換群が 12 例 14 関節、セメントレス置換群が 10 例 10 関節であった。それぞれの群の平均年齢は 60、60，51 歳とセメントレス群で少し若い傾向を認めた。この他に、併用手術としては距骨下関節固定術を 11 関節に行っていた。なお、それぞれ人工関節挿入後の X 線写真を参考に示すとセメント人工関節は図１、ハイブリッド人工関節は図２、セメントレス人工関節は図３、距骨を利用した人工関節は図４である。

図１

図２

図３

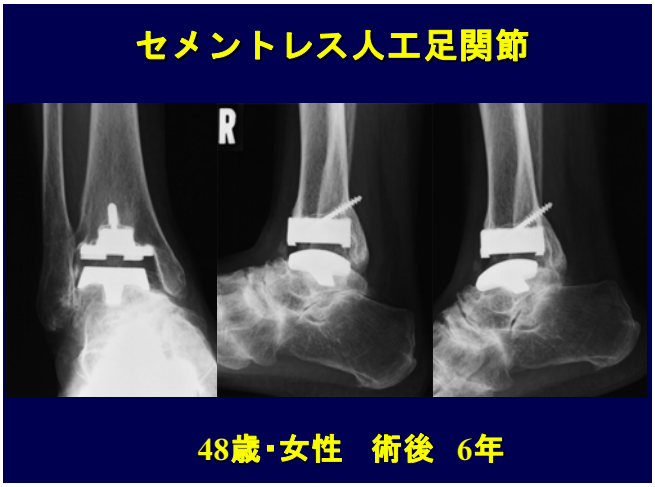

図４

臨床成績は米国足の外科学会の AOFAS ankle-hindfoot scale を用いて、疼痛 40 点、機能 50 点、アライメント 10 点、合計 100 点で評価した。AOFAS scale が確立される以前の症例に対しては、我々独自で行っていた評価法 [1]の値を、AOFAS スコアに換算した。また、主観的評価として患者満足度を大変満足、満足、どちらでもない、不満足の 4 段階で評価した。X 線学的成績としては、足関節正面像から骨透亮像を評価した。アルミナセラミックはバイオアクティブな材料ではないでの、直接骨との固着は起こらない。そのためセメントレスで置換した場合、固着性が良好な例でもビーズの載っていないインプラントのコーナー部分で骨透亮像が認められることがある。しかし、その場合でもビーズの載っている部分の固着性を重視し、骨透亮像なしと評価した。

２．結　　果

術前と調査時の AOFAS スコアの平均値は疼痛が 2 点から 32 点、機能が 22 点から 28 点と改善していた。アライメントは 6 点が 6 点と変化はなかったが、合計では 30 点が 66 点と改善していた。満足度をみると大変満足が 16 関節、満足が 9 関節、どちらでもないが 3 関節、不満足が 5 関節であった。25 関節 76%で満足が得られていた。関節可動域の平均値は、術前背屈 6 度、底屈 21 度が調査時には背屈 7 度、底屈 16 度と底屈角度が有意に低下していた。合併症としては、距骨の圧潰が 4 関節に認められ、再手術として 2 関節に固定術を、1 関節には人工距骨置換術をおこなった。また、深部感染を 1 関節に認め、関節固定術を行った。再手術施行例は合計 4 関節であった。

術式別の臨床成績は、術式間で統計学的な有意差はなかった。術式別の大変満足、満足、どちらでもない、不満足の関節数は、それぞれセメント群で 6、1，1，1、ハイブリッド群で 8、3，2，1，セメントレス群で 2、5，0，3 であり、前 2 者で大変満足の割合が多かった。脛骨側ならびに距骨側の透亮像の出現率は、それぞれの群で各々11%と 11%、14%と 14%、40%と 80%であり、セメントレス群の距骨側で多かった。

３．考　　察

RA に対する TAA の中長期成績の報告は多くない [2-6]。セメント固定群では高頻度に沈み込みが認められるが、意外に再手術例が少ないのが特徴である [3,5]。第 2 世代の TAA の報告では成績が向上してきている [4,6,7]。同じ TNK ankle を用いた報告でも、松本と四宮 [6]は骨髄液を持いた我々と同じ方法で置換しており、今回と同様の成績が得られていた。今回の結果では、セメント使用群でも

骨透亮像の出現は少なく、満足できる臨床成績が得られていた。これには RA で活動性が落ちていることが影響している可能性がある。そこでRA足関節に対してTAAを行うときのポイントとして、骨強度が十分でないと判断したときはセメント固定を行う方がよいと考える。

術式別の満足度では、セメント群、ハイブリッド群では大変満足の割合が高く、セメントレス群では満足が多かった。これはセメントレス群の経過が長いことや平均年齢が若く、手術に対する要求が高いことも要因のであると考えられた。脛骨側ならびに距骨側の透亮像の出現率は、セメントレス群の距骨側で多かった。これは距骨側のデザインが螺子固定できない形状になっており、セメントレスで置換した場合に骨と固着しにくいことが原因であると考えられた。一方脛骨側は固着性が確保できており、骨髄を散布する方法で脛骨側は良好な成績が期待できると考えている。距骨が圧潰した例が 4 関節あったが、感染例の 1 例を除き全例セメントレス例であった。十分強度があると判断した場合でも、距骨側は初期固定が不十分になりやすくセメント固定を行う方がよいことがあり、ハイブリッド置換も念頭に置くべきである。TAA は、適応を選べば良好な除痛効果が期待でき、RA では選択肢の一つに入れるべき手術であると考える。

４．文　　献

1) Takakura Y, Tanaka Y, Sugimoto K et al. Ankle arthroplasty. A comparative study of cemented metal and uncemented ceramic prostheses. Clin Orthop　1990; 252: 209-216.

2) Lachiewicz PF, Inglis AE, Ranawat CS. Total ankle replacement in rheumatoid arthritis. J Bone Joint Surg Am 1984; 66: 340-343.

3) Unger AS, Inglis AE, Mow CS, et al. Total ankle arthroplasty in rheumatoid arthritis: a long-term follow-up study. Foot Ankle 1988; 8: 173-179.

4) Su EP, Kahn B, Figgie MP. Total ankle replacement in patients with rheumatoid arthritis. Clin Orthop 2004 ; 424: 32-8.

5) Nishikawa M, Tomita T, Fujii M, et al. Total ankle replacement in rheumatoid arthritis. Int Orthop 2004;　28: 123-126.

6) 松本壮司、四宮文男．関節リウマチに対する Bioceram TNK 型全人工足関節置換術の術後成績.関節外科 2005; 24: 184-190.

7) Takakura Y, Tanaka Y, Kumai T, et al. Ankle arthroplasty using three generations of metal and ceramic prostheses. Clin Orthop 2004; 424: 130-136.